

- 临床医学综合
- 心血管系统

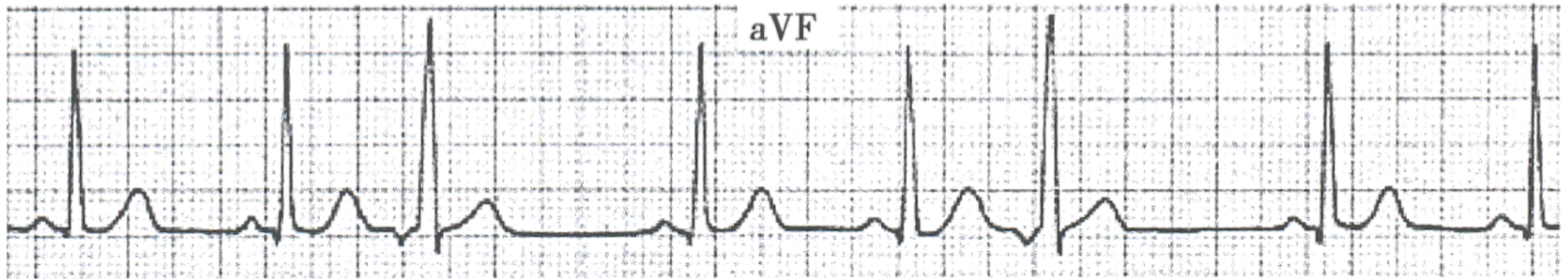
# 房室交界性与 室上性心律失常



---

2018年临床执业（助理）医师·医学综合  
精讲课程

# 房室交界性期前收缩



- P波：无窦性P波；逆行P' 波，在QRS波群之前、之中或之后出现
- QRS波：P' 波后有QRS波，形态多与窦性QRS相同，少数不同
- 间期：P' R间期  $< 0.12s$  或  $RP' < 0.20s$
- 代偿间歇：常有完全性代偿间歇

# 房室交界性期前收缩

临床医学综合

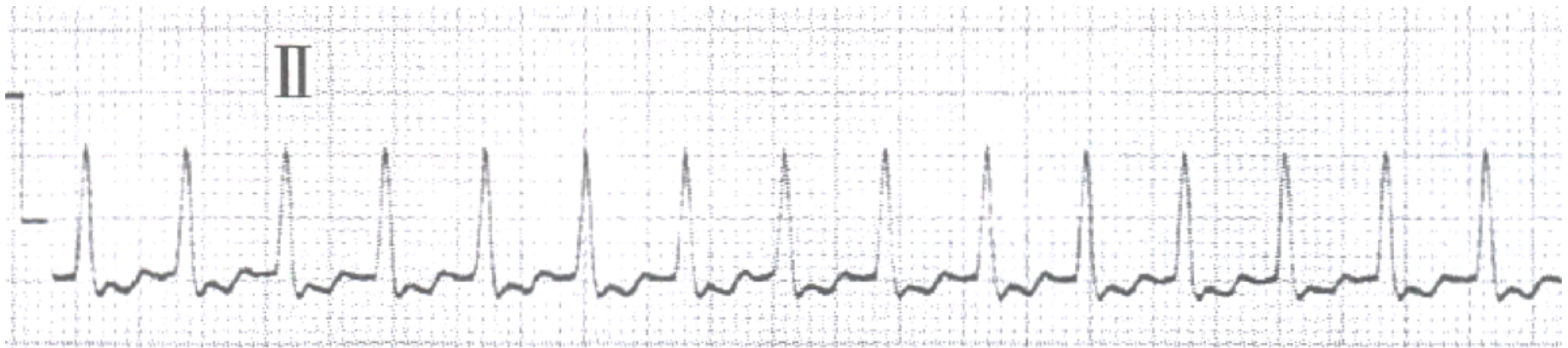

- 起源：房室交界区
- 发病情况：正常人可有
- 治疗：通常无需治疗

# 室上性心动过速

助理

临床医学综合



- 心率150~250次/分，节律规则
- QRS常正常，伴束支或室内差异性阻滞时可有宽QRS波
- 逆行P波

# 室上性心动过速

助理

临床医学综合



- 病因：通常无器质性心脏病
- 临床表现
  - 特点：突发突止，持续时间长短不一
  - 主要症状：心悸，紧张，乏力
- 治疗
  - 刺激迷走神经：颈动脉窦按摩，Valsalva动作，诱导恶心，面部浸入冰水
  - 药物治疗：腺苷，维拉帕米，地尔硫草，洋地黄， $\beta$ 受体阻滞剂
  - 其他：食管心房调搏，直流电复律，导管消融

- 临床医学综合
- 心血管系统

# 谢谢



---

2017年临床执业（助理）医师·医学综合  
精讲课程